Visualización de Arteria Septal al Eco Transtorácico en Paciente con Cardiomiopatía Hipertrófica

Camille Mendonça Barroso, José Dondici Filho, Luiz Paulo Preston Giesta, Luis Paulo Aguiar Baião
Universidade Federal de Juiz de Fora, Juiz de Fora, MG - Brasil

Presentamos un caso de una paciente del sexo femenino, 40 años, negra, en control hace 15 años por cardiomiopatía hipertrófica no obstructiva. Se presenta asintomática. Realizó ecocardiograma transtorácico de rutina evidenciando atrio izquierdo de 28mL/m^2, fracción de eyección de 69% (Simpson) e importante hipertrofia septal asimétrica, con pared posterior midiendo 8mm y septo midiendo 34 mm (relación 4,8) y gradiente de pico de la vía de salida del ventrículo izquierdo de 14 mmHg. El grosor septal importante permitió la visualización inusitada, en el corte apical 4 cámaras con el uso del Doppler color, de una arteria septal, rama de la arteria descendente anterior.

Contribución de los autores

Obtención de datos: Barroso CM, Dondici Filho J, Giesta LPP, Baião LPA; Redacción del manuscrito: Barroso CM, Dondici Filho J, Giesta LPP, Baião LPA; Revisión crítica del manuscrito respecto al contenido intelectual importante: Dondici Filho J.

Potencial conflicto de intereses

Declaro no haber conflicto de intereses pertinentes.

Fuentes de financiamiento

El presente estudio no tuvo fuentes de financiamiento externas.

Vinculación académica

No hay vinculación de este estudio a programas de postgrado.

Palabras clave

Cardiomiopatía Hipertrófica; Defectos de Septos Cardíacos; Ecocardiografía.

Correspondencia: Camille Mendonça Barroso •
Rua Barão de Santa Helena, 32/301. CEP 36010-520, Centro, Juiz de Fora, MG - Brasil
E-mail: camillembarroso@yahoo.com.br
Artículo recibido el 1/10/2015; revisado el 24/10/2015; aceptado el 2/11/2015.

DOI: 10.5935/2318-8219.20160011

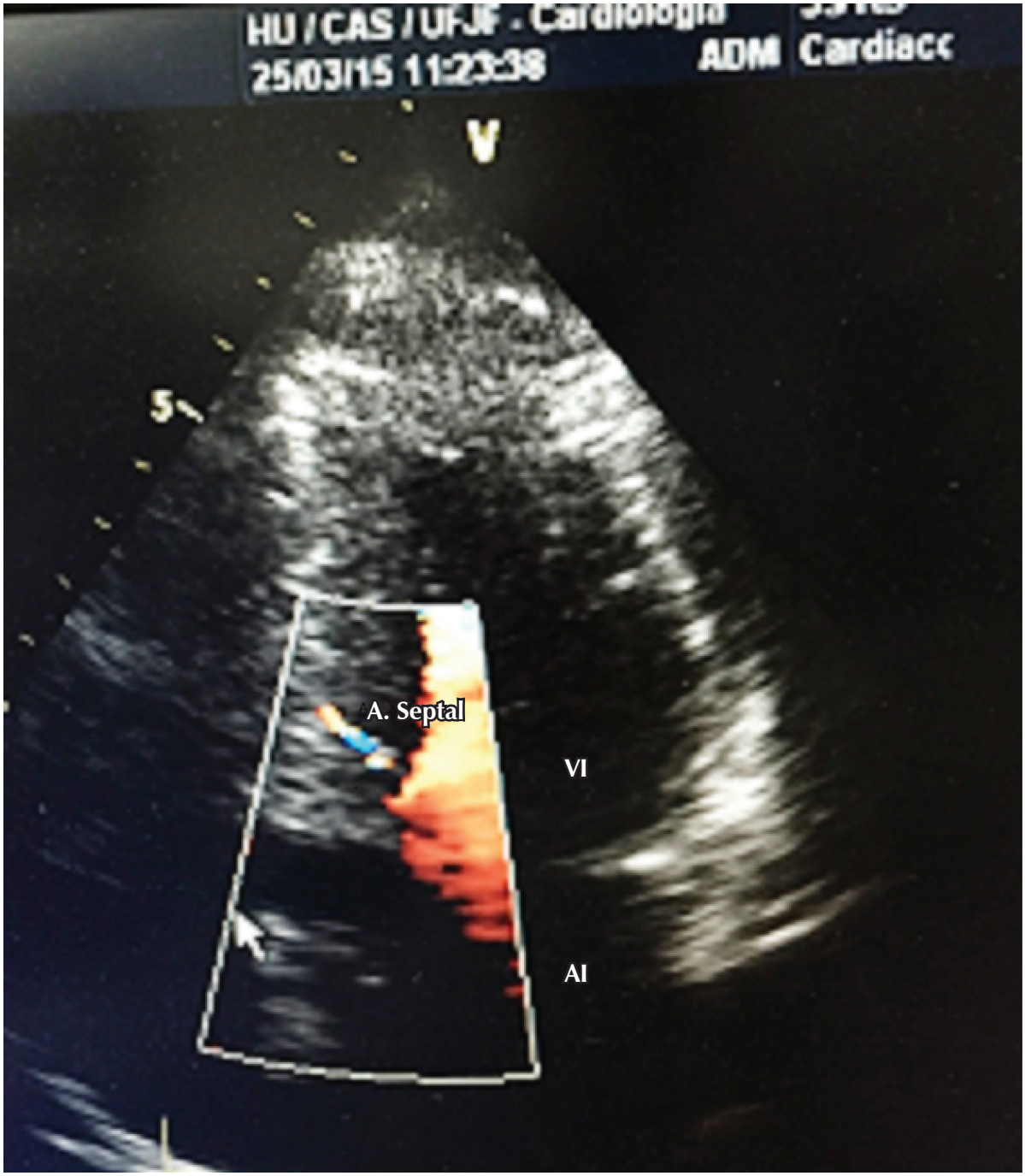

Figura 1 – *A. Septal: arteria septal; VI: ventrículo izquierdo; AI: atrio izquierdo.*